© Biologiezentrum Linz/Austria; download unter www.biologiezentrum.at

Allgemeine Anatomie der Schildkröten (Chelonia)

P. LEMELL

Abstract

Chelonids are unique within the phylum of vertebrates with respect to their anatomy and morphology. This paper gives an overview of the general anatomy with special remarks concerning the situation of the European pond turtle *Emys orbicularis* (LINNAEUS, 1758). The most characteristic anatomical features of the box, of all skeletal elements, of the major musculature, respiration, digestive tract, exretory, genital, circulatory as well as nervous system are discussed.

Keywords

Reptilia, Chelonia, turtles anatomy.

Stapfia 69,
zugleich Kataloge des OÖ. Landesmuseums,
Neue Folge Nr. 149 (2000), 1-12

© Biologiezentrum Linz/Austria; download unter www.biologiezentrum.at

Einleitung

Anatomie und Morphologie von Schildkröten sind einmalig innerhalb des Stammes der Wirbeltiere. Das ermöglicht es auch jedermann, diese Tiere auf den ersten Blick richtig zuordnen zu können. Der folgende Text fasst die wichtigsten anatomischen Merkmale von Schildkröten (Chelonia) zusammen. Grundlage dafür lieferten Bücher, die zum Teil in keiner Bibliothek eines Schildkrötenliebhabers fehlen sollten (MŁYNARSKI 1976, OBST 1985, PRITCHARD 1979, ROMER 1956). Die Abbildungen entstammen dem einzigartigen Werk „Anatome Testudinis Europaeae" von BOJANUS (1819). Kein anderer Autor hat seitdem die gesamte Anatomie einer Schildkrötenart derart detailliert beschrieben und illustriert.

Der massive Panzer der Schildkröten erwies sich in der weiteren Evolution der Tiere sehr bald als hinderlich, was zu zahlreichen Modifikationen führte. Die primäre Funktion des Panzers besteht im Schutz des Körpers, und die relative Unverletzbarkeit von adulten Schildkröten mag ein wichtiger Grund für ihr Überleben in den unterschiedlichsten Lebensräumen sein. Mit der Panzerung ist eine deutliche Gewichtszunahme sowie eine eingeschränkte Beweglichkeit, verglichen mit anderen Reptilien ähnlicher Größe, verbunden.

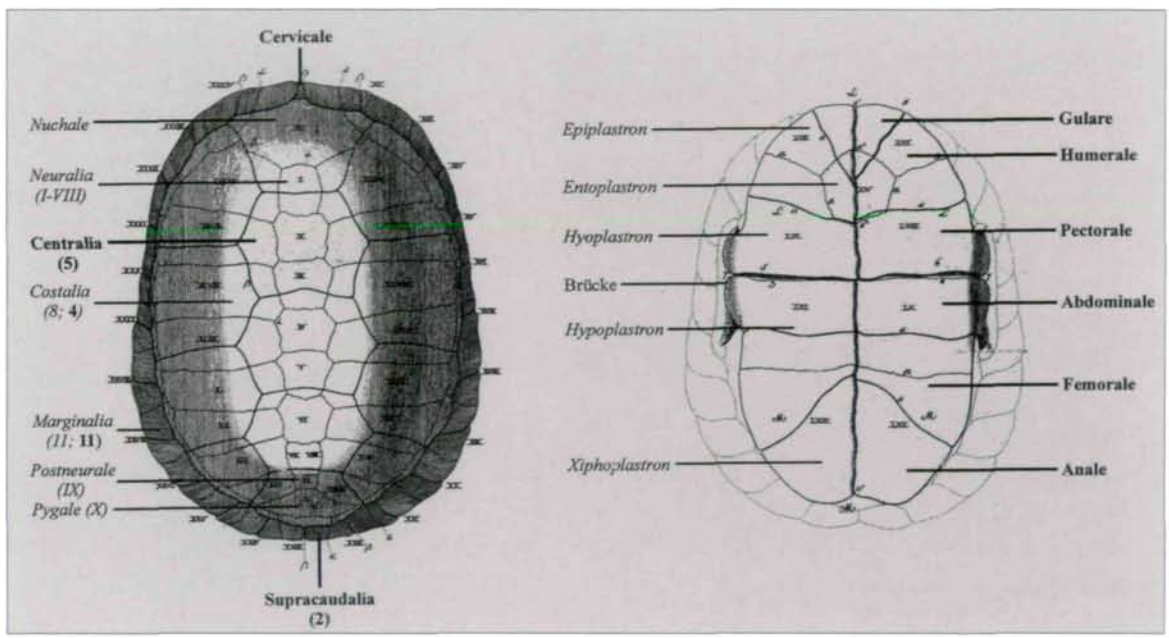

Abb. 1: Carapax (li) und Plastron (re) der Europäischen Sumpfschildkröte *Emys orbicularis*. Dünne Linien entsprechen den Grenzen der Knochenplatten (*kursiv*), dicke Linien den Grenzen der Hornschilde (fett). Zeichnungen aus BOJANUS (1819).

Panzer

Das charakteristischste Merkmal, das die Ordnung der Schildkröten (Chelonia) auszeichnet, ist der Panzer, dessen Grad der Involvierung und Modifikation von so wichtigen Skelettelementen wie Rippen, Wirbeln, als auch dem Schultergürtel einzigartig innerhalb der Wirbeltiere ist. Über die Ursachen, die zur Ausbildung des Panzers geführt haben, gibt es verschiedene Hypothesen. Die verbreitetste Ansicht bringt die Entwicklung der Panzerung mit der grabenden Lebensweise der Urschildkröten in Zusammenhang.

Der Panzer ist aus Knochenelementen aufgebaut, hauptsächlich Hautverknöcherungen, die mit dem dorsalen Teil der Brust- und Beckenwirbel, mit den Rippen, und mit einigen Elementen des Schultergürtels verbunden sind. Bei den meisten Schildkröten ist dieser Knochenpanzer mit Hornschilden bedeckt. Anhand embryologischer Studien (KALIN 1945, ZANGERL 1939, 1969) lässt sich nachweisen, dass fast der gesamte Panzer aus dem Hautepithel abzuleiten ist, wobei die Epithelplatten dann in charakteristischer Weise mit den Knochenelementen des Innenskelettes verbunden werden.

Der Panzer besteht aus einem konvexen dorsalen Anteil, dem Carapax, und einem flachen ventralen Teil, dem Plastron; beide sind miteinander über die sogenannte Brücke verbunden (Abb. 1).

© Biologiezentrum Linz/Austria; download unter www.biologiezentrum.at

Ein Panzer nach diesem Grundtypus bietet schon einen ausreichenden Schutz, dennoch haben einige Vertreter zusätzliche Verschlussmechanismen eingebaut, um einen noch größeren Schutz zu erreichen. Dabei wurde das Plastron in zwei Teile gespalten – einen Vorderlappen und einen Hinterlappen – um als maximale Möglichkeit einen völligen Verschluss zu ermöglichen. Durch diese Verbesserung der Schutzfunktion des Panzers waren einige Umbauten nötig. Zwischen den beiden Lappen wurde eine elastisch bindegewebig-knorpelige Substanz eingelagert, um eine Scharnierwirkung erzielen zu können. Weiters musste ein Mechanismus zum Verschieben des Schultergürtels geschaffen werden, um die Vordergliedmaßen hinter den einklappbaren Vorderlappen zu bringen. Natürlich musste auch im Inneren Platz für die Extremitäten sowie den gesamten Kopf frei gemacht werden. Ein weiterer Punkt ist die Ausbildung starker Muskelzüge, welche die Lappen verschließen sollen (für den vorderen Plastronlappen: Musculus (M.) pectoralis major; für den hinteren Lappen: M. obliquus abdominis und M. transversus abdominis). Es gibt verschiedene Möglichkeiten der Ausbildung der Plastronlappen: ein beweglicher Vorderlappen mit einem starren Hinterlappen (z. B.: *Pelusios* [Klappbrust-Pelomedusenschildkröten]); bewegliche Vorder- und Hinterlappen (z. B.: *Terrapene* [Dosenschildkröten], *Cuora* [Scharnierschildkröten]); bewegliche Vorder- und Hinterlappen mit dazwischenliegendem starren Mittelteil (z. B.: *Kinosternon* [Klappschildkröten]). Einige Spezialisten besitzen sogar ein Gelenk im Carapax (z. B.: *Kinixys* [Gelenkschildkröten]).

Auch *Emys orbicularis* weist bewegliche Plastronlappen auf, obschon der Panzer nicht komplett abgedichtet werden kann. Das Plastron-Gelenk liegt zwischen Pektoralia und Abdominalia der Hornschilde; bzw. zwischen Hyo- und Hypoplastron des Knochenpanzers. Beide Lappen sind beweglich, der Hinterlappen wird jedoch über einen speziellen Mechanismus über die ligamentöse Brücke geschlossen (zur Plastronkinese siehe BRAMBLE 1974).

Das Größenwachstum eines Schildkrötenpanzers erfolgt durch Angliederung von neuem Knochenmaterial an den Rändern des gut durchbluteten Knochenpanzers. Bei jungen Schildkröten bestehen noch keine Verbindungen zwischen den einzelnen Knochenplatten; sobald diese sich treffen, bilden sich Suturen (Nähte) aus, an denen das Wachstum fortgesetzt wird. In sehr alten Individuen können diese Nähte verknöchern und damit ein weiteres Wachstum verhindern. Die Hornschilde wachsen durch graduelle Ablagerung von neuem Hornmaterial über die gesamte Unterseite der Platten; dieses Material wird von einer Schicht von Malpighischen oder Horn sezernierenden Zellen an der Oberfläche des Knochenpanzers abgegeben. Bei manchen Schildkröten, vor allem jenen in Regionen mit kalten Wintermonaten, gibt es Wachstumszyklen, die sich in Wachstumsringen an den Hornschilden niederschlagen; somit kann vor allem bei jungen Individuen, wo die Ringe noch deutlich sichtbar sind, das Alter bestimmt werden. Bei vielen aquatischen Schildkröten lösen sich Teile oder sogar ganze Hornschilde einfach ab. Es gibt einerseits die Möglichkeit einer Abschuppung wie bei der Rotwangen-Schmuckschildkröte *Trachemys scripta*, wobei sich von der mehrlagigen Hornschicht die oberste ablöst, oder sogar als extremes Beispiel die Möglichkeit der Obliteration wie bei der Tabasco-Schildkröte *Dermatemys* („Tortuga blanca" – die weiße Schildkröte) oder anderen großen Sumpfschildkröten, wo die Hornschicht so dünn ist, dass man den darunter liegenden Knochenpanzer sehen kann.

Skelettelemente

Schädel (Abb. 2)

Die Morphologie des Schildkrötenschädels wurde mehrmals gründlich bearbeitet, eine eingehende Besprechung der Schädelelemente sowie der Morphologie hat SUKHANOV (1964) gegeben, die derzeit gültige Nomenklatur der Schädelknochen basiert auf den Vorschlägen von GAFFNEY (1972).

Der Schädel der Schildkröten ist in typischer Ausprägung eher breit und flach gebaut, und hinter den Augenhöhlen stark erweitert. Er ist akinetisch, hat also keine beweglichen Knochenelemente. Das primäre Gaumendach

© Biologiezentrum Linz/Austria; download unter www.biologiezentrum.at

bestehend aus Vomer, Pterygoid, und Anteilen des Sphenoids ist zuweilen sekundär durch Maxillare und Palatinum überdeckt. Das Quadratum ist mit der Ohrkapsel fest verbunden und erfährt eine große laterale Erweiterung. Das Schädeldach ist ohne jede Fensterbildung. Chelonia zählen offiziell immer noch zu den Anapsida („Fensterlose"), obwohl in jüngerer Zeit DNA-Untersuchungen (siehe RIEPPEL 1999) eine Zugehörigkeit zu den Diapsida (Wirbeltiere mit zwei Fenstern) herstellen wollen. Allerdings kommt es generell zu Einbuchtungen in der Temporalregion (Reduktionstypen siehe KILIAS 1957). Diese „Fenster" werden vollständig von der mächtige Kaumuskulatur (externer Adductor Mandibulae) eingenommen. Zähne sind nur von den ältesten bekannten Schildkröten (*Triassochelys dux* JAECKEL, 1918 bzw. *Proganochelys dux* [siehe GAFFNEY, 1990]) bekannt, bei allen rezenten Formen sind diese funktionell durch Hornscheiden ersetzt, die je nach Ernährungsweise sehr unterschiedlich ausgebildet sein können. Bei der Fransenschildkröte *Chelus fimbriatus* SCHNEIDER, 1783 ist er sehr dünn und zart – sie saugt die Beute durch ein sehr rasches „Saugschnappen" ein, und benötigt die Kiefer nur, um die Beute nicht wieder zu

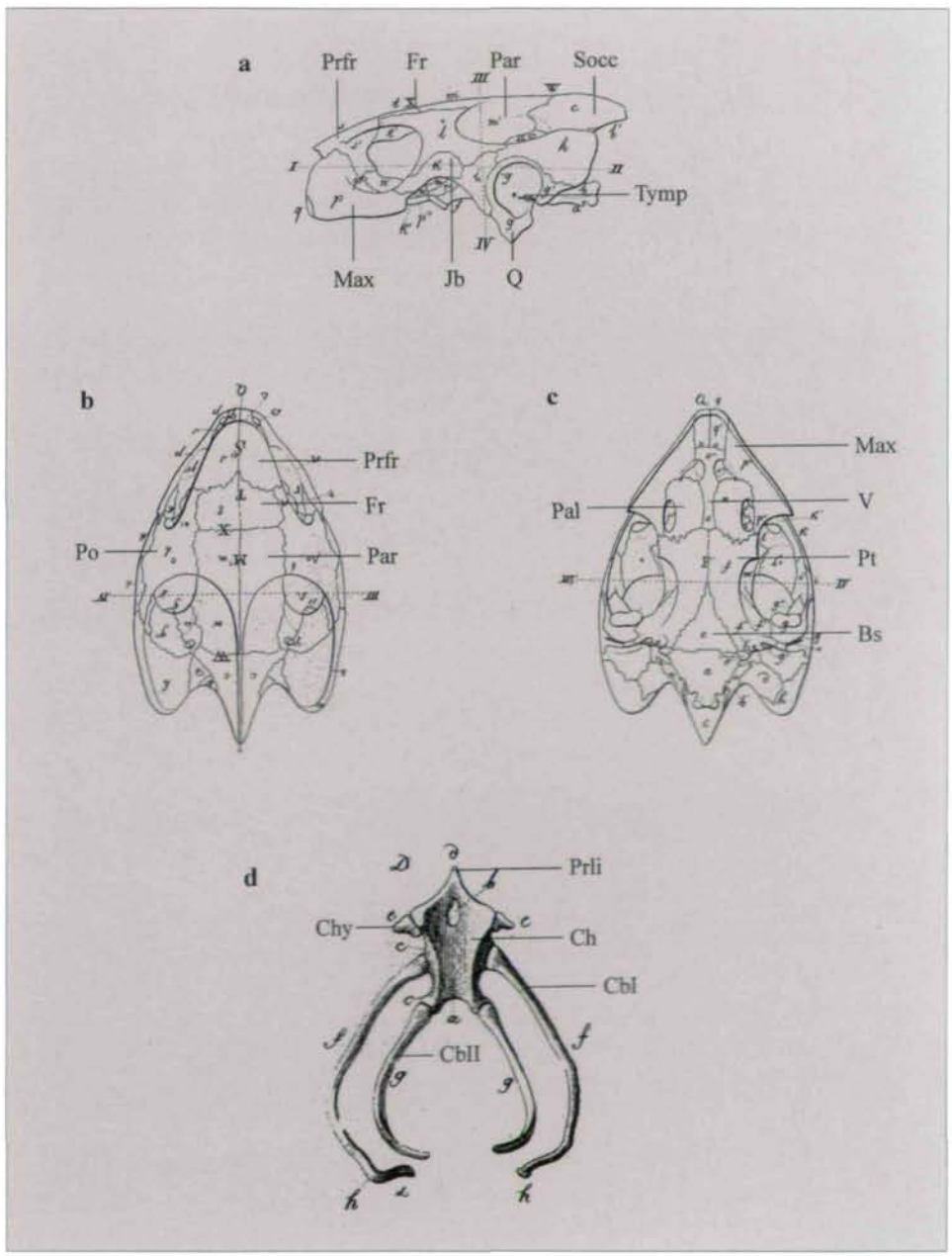

Abb. 2:
***Emys orbicularis*:**
a) Schädel von lateral,
b) Schädel von dorsal,
c) Schädel von ventral,
d) Hyoidapparat.
Abkürzungen der wichtigsten Schädel- und Hyoidelemente:
Bs – Basisphenoid,
CbI – Cornu branchiale I,
CbII - Cornu branchiale II,
Ch – Corpus hyoideus,
Chy – Cornu hyale,
Fr – Frontale,
Jb – Jochbogen (aus Jugale, Postorbitale, und Quadratojugale),
Max – Maxillare,
Pal – Palatinum,
Par – Parietale,
Po – Postorbitale,
Prli – Processus lingualis,
Pt – Pterygoid,
Q – Quadratum,
Socc – Supraoccipitale,
Tymp – Tympanum,
V – Vomer.
Zeichnungen aus BOJANUS (1819).

© Biologiezentrum Linz/Austria; download unter www.biologiezentrum.at

verlieren. Viele aquatische Räuber wie z. B. die Schnappschildkröte *Chelydra serpentina* LINNAEUS, 1758 oder Vertreter der Kinosternidae (Schlammschildkröten) haben harte, scherenartige Kiefer ausgebildet. Kiefer mit Kauleisten gibt es bei vielen terrestrischen Vegetariern wie den Testudinidae (Landschildkröten).

Erwähnenswert in der Schädelregion sind weiters die viszeralen Skelettelemente des Hyoidapparates (Abb. 2d) sowie eine nur bei Schildkröten vorkommende Platte zur Unterstützung des Mundbodens, das Hypoglossum. Das Hyoid (Zungenbein) besteht aus einem Körper (Corpus hyoidei), mit einem in die Zunge ziehenden Fortsatz (Processus lingualis) sowie drei Paar Hörnern (Cornu hyale, das oft reduziert ist, Cornu branchiale I, und Cornu branchiale II). Es wird bei der Nahrungsaufnahme sowie bei der Atmung benötigt und ist je nach Lebensweise unterschiedlich ausgebildet. Bei rein aquatisch lebenden Vertretern ist der in der ontogenetischen Entwicklung rasch verknöchernde Zungenbeinapparat massiv gebaut und bildet eine starre Einheit. Bei terrestrisch lebenden Schildkröten ist der Hyoidapparat (vor allem die Hörner) eher klein, knorpelig, und sehr elastisch bzw. beweglich, um die massige Zunge bei der Nahrungsaufnahme zu unterstützen. Die Zunge der aquatisch lebenden Tiere ist dagegen stark reduziert, um beim Beutefang nicht allzu stark zu behindern. Eine große Zunge würde einem guten Saugschnappmechanismus, wie er bei einigen aquatischen Spezialisten ausgebildet ist, hinderlich sein: Einerseits nähme sie zu viel Platz in der Mundhöhle ein, der für eine Volumsvergrößerung, die zur Erzeugung von Unterdruck nötig ist, gebraucht wird. Andererseits könnte eine zu große Zunge störende Turbulenzen beim Einsaugen erzeugen. Beides würde den benötigten Kraft- und Energieaufwand unnötig erhöhen (BRAMBLE & WAKE 1985). Bei semiaquatischen bzw. semiterrestrischen Vertretern, wie z. B. Sumpfschildkröten muß man sich eine intermediäre Form hinsichtlich der Ausbildung von Hyoid (Verknöcherung und Flexibilität) und Zunge (Größe und Oberflächenstruktur) vorstellen. Das Hypoglossum liegt zwischen den Unterkiefern und ist bei fast allen Vertretern eine knorpelige Scheibe. Die Ausnahmen davon sind *Chelus fimbriatus*, *Hydromedusa*, *Platemys radiolata* MIKAN, 1820 (siehe SIEBENROCK 1898), wo es mit zwei sichelförmigen Skelettelementen versehen ist.

Wirbelsäule (s. Abb. 3)

Schildkrötenwirbel sind sehr charakteristisch und taxonomisch von großer Bedeutung. Man unterscheidet Halswirbel, Brustwirbel, Beckenwirbel, und Schwanzwirbel. Für die Taxonomie sind vor allem die Halswirbel von Wichtigkeit, da ihre Gelenktypen sogar innerhalb derselben Art stark variieren können. Bei den ältesten Schildkröten (Proganochelidae) waren noch sieben Hals- und elf Brustwirbel präsent, bei den rezenten Formen und deren unmittelbaren Vorfahren ist die Anzahl auf acht Hals- und zehn Brustwirbel fixiert, was die Chelonia zur einzigen Wirbeltiergruppe mit konstanter Halswirbelzahl macht.

Der Hals ist lang und flexibel, um die Starrheit des Körpers kompensieren zu können. Zwei Möglichkeiten des Zurückziehens des Kopfes bzw. Halses sind ausgebildet, was ein Kriterium für die Einteilung in zwei Unterordnungen war. Die Halsberger bzw. Cryptodi-

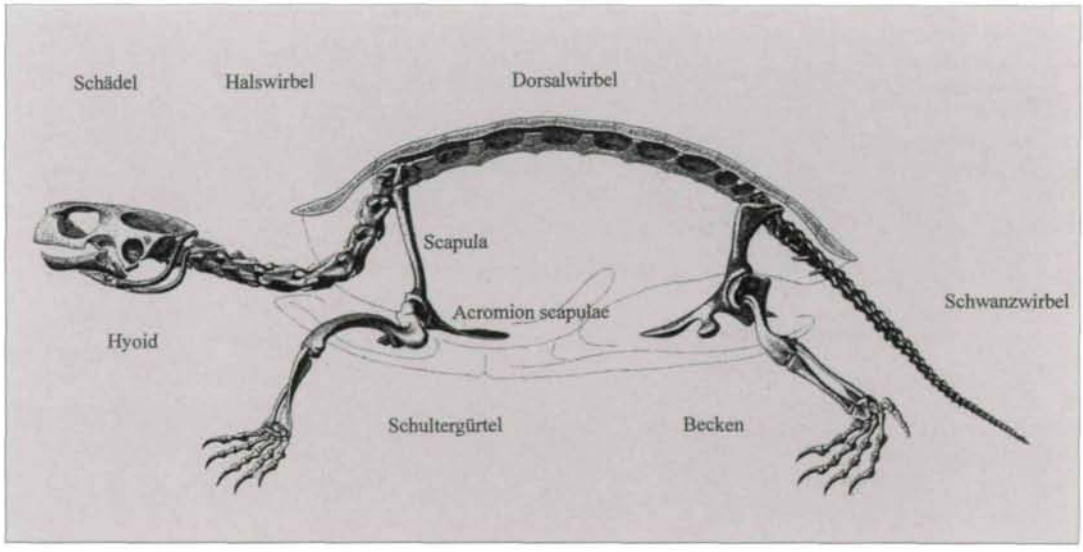

Abb. 3:
Skelett von *Emys orbicularis*.
Zeichnung aus BOJANUS (1819).

© Biologiezentrum Linz/Austria; download unter www.biologiezentrum.at

ra ziehen ihren Kopf in sagittaler Richtung, Halswender bzw. Pleurodira in horizontaler Richtung zurück.

Die zehn Stammwirbel sind bis auf den ersten, der für die Eingelenkung der Halswirbelsäule verantwortlich ist, in den Knochenpanzer integriert.

Bei den Cryptodiren folgen zwei Beckenwirbel, die über Sakralrippen mit dem Beckengürtel verbunden sind. Bei Pleurodiren ist der Beckengürtel starr mit Carapax und Plastron verbunden, und es fällt schwer, eine Unterscheidung zwischen Stamm-, Sakral- und Schwanzwirbeln zu treffen.

Die Anzahl der Schwanzwirbel ist variabel, und liegt normalerweise zwischen 25 und 30.

Rippen

Bei allen modernen Schildkröten treten acht gut entwickelte Rippenpaare auf, die zusammen mit den dermalen Knochenplatten den Carapax bilden.

Extremitätengürtel (s. Abb. 3)

Der Schultergürtel ist innerhalb des Rippenbereiches aufgehängt, was eine einzigartige Situation bei den Wirbeltieren darstellt. Die Hauptfunktion besteht darin, einen starken Halt des Oberarmkopfes gewährleisten zu können. Aus diesem Grund sind die Elemente des Gürtels einerseits nach oben gegen den Carapax (Scapula) und nach mesial (Acromion scapulae, Coracoid), gegen die Mittellinie abgestützt.

Das Becken, das aus Pubis, Ischium und Ilium besteht, ist massiv gebaut. Aufgrund der unterschiedlichen Morphologie spielt es taxonomisch gesehen eine wichtige Rolle.

Extremitäten (s. Abb. 3)

Der Panzer beeinträchtigt die Beweglichkeit der Extremitäten stark. Aus diesem Grund sind die Extremitäten der Schildkröten im Vergleich zu den anderen Wirbeltieren unterschiedlich gebaut. Die Gliederung der Extremitäten ist hingegen typisch für Tetrapoden und setzt sich aus einem proximalen (Humerus, Femur) und zwei parallelen, mehr distal gelegenen Anteilen (Radius und Ulna, Tibia und Fibula) zusammen. Die Arme zeichnen sich durch ein nach vorne gedrehtes Ellbogengelenk aus, weil bei normaler Lage der Panzer im Weg wäre. Auch das Kniegelenk ist etwas seitlich gestellt. Oberarm und -schenkel sind mehr oder weniger horizontal ausgerichtet, sehr kurz aber massiv gebaut, mit sehr kräftiger Muskulatur versehen, um das relativ hohe Körpergewicht mit möglichst wenig Energieaufwand tragen zu können.

Die Fußstruktur ist so variabel, dass sie im frühen 19. Jahrhundert als prinzipielle Basis zur Klassifizierung verwendet wurde, was wegen ihrer Adaptivität allerdings weniger gut geeignet ist. Die meisten Schildkröten haben fünfstrahlige Extremitäten, fünf klauentragende Finger am Vorderbein, vier klauentragende Zehen sowie eine reduzierte, klauenlose Zehe am Hinterbein. Von diesem Grundmuster gibt es etliche Abweichungen: Die Vierzehen-Landschildkröte (Russische Steppenschildkröte), *Testudo (Agrionemys) horsfieldi* GRAY, 1844, hat nur vier Krallen, ebenso die batagur-Flussschildkröte *Batagur baska* (GRAY, 1831). Die Weichschildkröten weisen Ruderbeine mit gut ausgebildeten Schwimmhäuten und nur drei Krallen auf, weshalb sie den Namen Dreiklauer (*Trionychidae*) erhalten haben. Die Meeresschildkröten haben paddelartige Vorderextremitäten (Flipper) mit stark reduzierten Krallen.

Muskelsystem (Abb. 4)

Die Muskulatur der Schildkröten stellt in vielen Fällen eine radikale Abwandlung der typischen Vertebraten-Situation dar. Die Bewegungen der Extremitäten sind komplex und werden von einer großen Anzahl von Muskeln kontrolliert. Diese können in solche der Kopf- und Halsregion, von Schultergürtel und Vorderbeinen, Beckengürtel, Hinterbeinen und Schwanzregion unterteilt werden. Namen, sowie Position und Funktion dieser Muskeln sind von ASHLEY (1962) zusammengefasst worden. Im Kopfbereich sind Kiefermuskulatur bei allen Arten, Hyoidmuskulatur besonders bei aquatischen Arten stark ausgebildet. Diese sind sehr anschaulich in Form und Funktion von FÜRBRINGER (1922), GRÄPER (1932), POGLAYEN-NEUWALL (1953), SCHUMACHER (1953/54, 1973) und SIEBENROCK (1898) beschrieben worden.

© Biologiezentrum Linz/Austria; download unter www.biologiezentrum.at

Atmung (Abb. 5)

Die Atmung stellt aufgrund der Panzerung für Schildkröten ein Problem dar, da die Lungen die einzigen kompressiven bzw. expansiven Organe in einem starren Panzer sind, und nicht, wie üblich für Vertebraten, mit Hilfe der Brustkorbbewegungen ventiliert werden können. Anstelle eines Zwerchfelles sind die Lungen durch eine bindegewebige Haut, das Diaphragma, von den anderen inneren Organen getrennt. Die Lungen können einerseits aktiv (Muskulatur; Heben und Senken des Hyoidapparates) andererseits passiv (Bewegungen der Extremitäten in und aus den Panzer) mit Sauerstoff versorgt werden. Die aktive Respiration wird einerseits durch M. obliquus abdominis und M. testocoracoidalis (Einatmen), andererseits durch M. transversus abdominis und M. diaphragmaticus (Ausatmen) gewährleistet.

Schildkröten sind im Gegensatz zu den meisten anderen Wirbeltieren in der Lage, hohe CO_2 – Konzentrationen zu tolerieren. Auch andere Modifikationen sind bei Schildkröten eingerichtet, um das Leben in Bezug auf die begrenzten respiratorischen Fähigkeiten zu erleichtern. Einerseits können sie ihre Lungen wesentlich mehr als andere Wirbeltiere mit Luft füllen bzw. wieder entleeren. Das heißt, dass sich nur äußerst wenig CO_2 in ihrer Lunge befindet, wenn sich eine Schildkröte rasch in den Panzer zurückziehen muss. Auffallend ist, dass das Fleisch von Schildkröten oft sehr rot gefärbt ist. Dies beruht auf dem hohen Myoglobingehalt der Muskulatur, was bedeutet, dass Schildkröten große Sauerstoffmengen nicht nur im Haemoglobin sondern auch im Myoglobin speichern können.

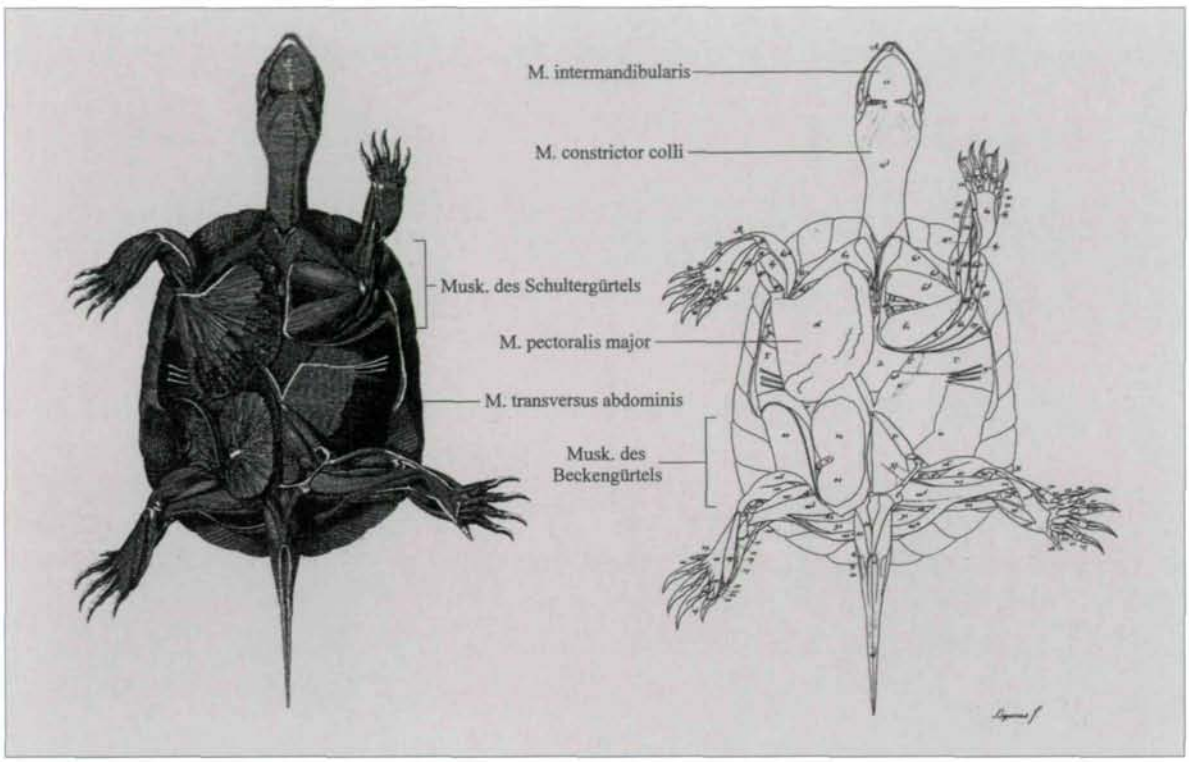

Abb. 4: Muskelsystem von *Emys orbicularis*. Zeichnungen aus Bojanus (1819).

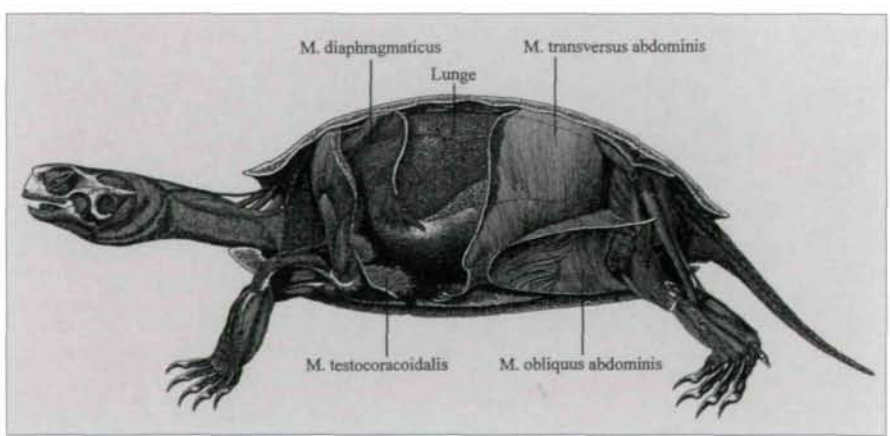

Abb. 5: *Emys orbicularis*. Für die aktive Respiration verwendete Muskulatur. Zeichnung aus Bojanus (1819).

Verdauungstrakt (Abb. 6)

Das Verdauungssystem entspricht mehr oder weniger dem typischen Wirbeltierschema. Der Ösophagus (Speiseröhre) ist jedoch je nach Lebens- und Ernährungsweise unterschiedlich ausgebildet. Bei marinen Arten

© Biologiezentrum Linz/Austria; download unter www.biologiezentrum.at

und einigen Pleurodiren kann er mit dornartigen Fortsätzen versehen sein. Allgemein weist der vordere Abschnitt bei aquatischen Vertretern wenig, bei terrestrischen zahlreiche Furchen auf (muskulös, zum Weiterdrücken der Nahrung mittels peristaltischer Welle), der hintere Bereich ist bei allen ähnlich gebaut.

Bei aquatischen Schildkröten wird der vordere Abschnitt der Speiseröhre als Aufbewahrungsraum für das eingesaugte Wasser benötigt, das heißt er muss elastisch sein und eher glatt, um möglichst wenig Reibung zu erzeugen. Die Beute wird bis an den Beginn des hinteren Bereiches gesaugt, und dann von dort mittels peristaltischer Wellen wie bei den terrestrisch lebenden Schildkröten in den Magen weiterbefördert. Außerdem wird bei vielen Schildkröten (aquatisch wie terrestrisch) der vordere Abschnitt als eine Art Kropf verwendet. Dort werden kleinere Nahrungsbrocken gespeichert, bis es sich „auszahlt", sie in den Magen zu transportieren; ob in diesem Kropf schon eine Vorverdauung stattfindet, ist bislang nicht bekannt.

Der Magen selbst ist dick und gebogen, und ist an seiner konkaven Seite mit der sehr großen Leber verbunden. Der Verlauf des Dünndarms ist ohne Besonderheiten, der relativ kurze Dickdarm mündet in die Kloake und schließlich in den Anus. Die Kloake kann man funktionell in drei Teile gliedern: Coprodaeum (Einmündung von Darmtrakt), Urodaeum (Einmündung von Urogenitalsystem), und Proctodaeum (Ausstülpung von Analblasen). Die Analblasen dienen als Wasserspeicher, der einerseits bei der Eiablage benötigt wird, andererseits aber auch in der passiven Feindabwehr Verwendung findet. So können ausgestoßene Enddarmrückstände und Stinkdrüsensekrete zu erheblichen Geruchsbelästigungen führen.

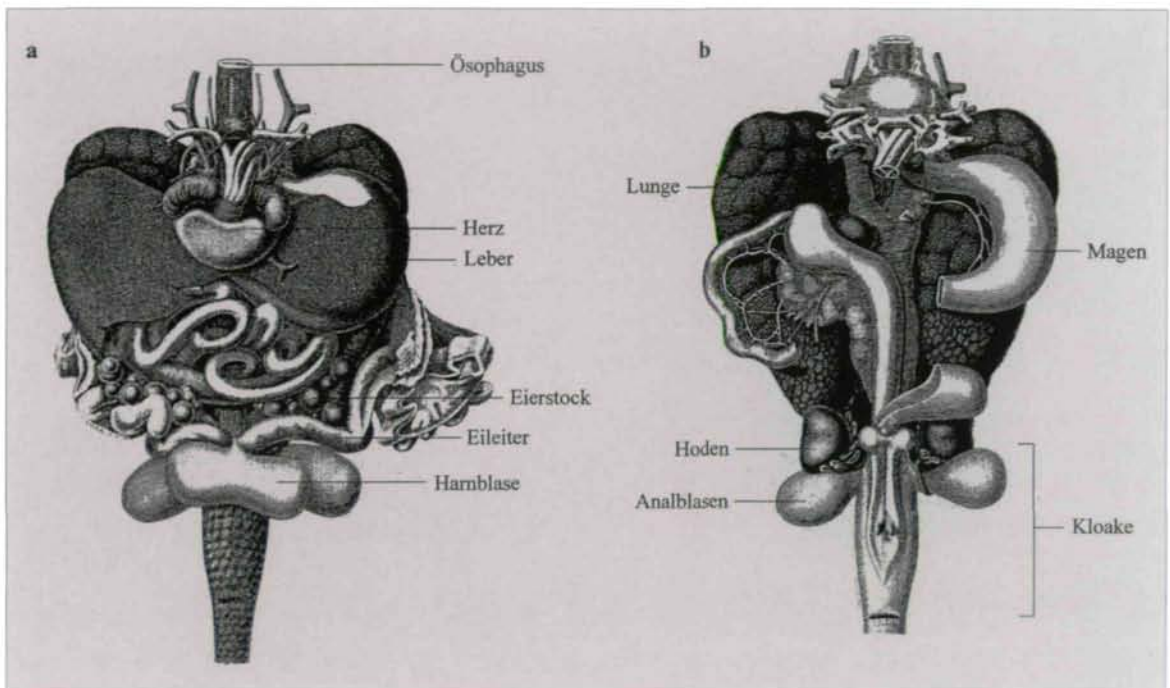

Abb. 6: Eingeweidesitus von *Emys orbicularis* aus ventraler Sicht. a) Weibchen, b) Männchen (Leber, Herz und Großteil des Darmtraktes entfernt). Zeichnungen aus Bojanus (1819).

Exkretionssystem

Der Urin gelangt von den Nieren über den Ureter in die dünnwandige zweilappige Harnblase und wird von dort in die Kloake entleert. Die chemisch-physikalische Zusammensetzung des Urins korreliert mit der Abhängigkeit des Tieres vom Wasser. Marine Schildkröten geben z. B. eine große Menge an Ammoniak ab, was allerdings auf Grund der Toxizität sehr große Wassermengen für die Passage erfordert. Viele semiaquatische Tiere, wie auch viele Säuger, geben Harnstoff ab, was weniger Wasser erfordert. Rein terrestrische Arten (Testudinidae) – vor allem solche, die sich an sehr trockene Gebiete angepasst haben und für die zu hoher Wasserverlust tödlich sein kann, geben Harnsäure ab. Diese Tiere benutzen die Harnblase vielfach als Wasserdepot.

© Biologiezentrum Linz/Austria; download unter www.biologiezentrum.at

Genitalsystem

Bei beiden Geschlechtern sind die Gonaden paarig ausgebildet. Die weiblichen Keimdrüsen (Ovarien) können im reifen Zustand eine beträchtliche Größe erreichen und einen Großteil der viszeralen Masse im Panzer einnehmen. Weibchen haben aus diesem Grund auch einen höher gewölbten Carapax als Männchen. Die männlichen Gonaden sind eher klein und rundlich. Eileiter sowie Harnsamenleiter münden in die Kloake. Eine Klitoris kann bei einigen Vertretern in der ventralen Kloakalwand vorhanden sein, sie ist von ähnlicher Struktur wie der Penis. Dieser ist in entspanntem Zustand völlig in die Kloake zurückgezogen, und wird nur bei sexueller Erregung ausgestülpt. Die Erektion wird durch ein Anschwellen zweier Körper (Corpus spongiosum, Corpus fibrosum) bewerkstelligt.

Alle Schildkröten sind eierlegend. Die Eier variieren sehr stark in Anzahl (1 bis >200), Größe (2 bis max. 8cm Durchmesser), Form (sphärisch bis länglich), und Härte (flexibel und ledrig oder spröde und reichlich verkalkt).

Die Eier von *Emys orbicularis* sind zwischen 2 und 3 cm lang. Durchschnittlich werden etwa zehn Eier pro Gelege abgegeben. Die Neststelle wird vor dem Graben mit Wasser aus den Analblasen aufgeweicht. Die Nesthöhle wird mit dem Schwanz vorgebohrt, bevor die Hinterbeine in Aktion treten und eine birnenförmige Grube graben.

Kreislaufsystem (Abb. 7)

Das Herz der Schildkröten ist wie bei allen anderen Reptilien dreikammrig, da der Ventrikel noch nicht vollständig geteilt ist. Der Herzschlag wird vom Sinus venosus erzeugt, der das sauerstoffarme Blut ins rechte Atrium pumpt, von dort in die rechte Seite des Ventrikel, wobei eine teilweise schwammige Teilung (Septum interventriculare) die völlige Vermischung von sauerstoffarmem und -reichem Blut verhindert. Von der rechten Seite wird das Blut weiter in die Lungenarterie gepumpt, in den Lungen mit Sauerstoff angereichert, und über die Lungenvenen gelangt es zurück ins linke Atrium. Vom linken Atrium gelangt das sauerstoffreiche Blut in den linken Ventrikel und von dort in weitere große Arterien (2 Aortenbögen in den Körper und Arterie, die Kopf- und Armregion versorgt).

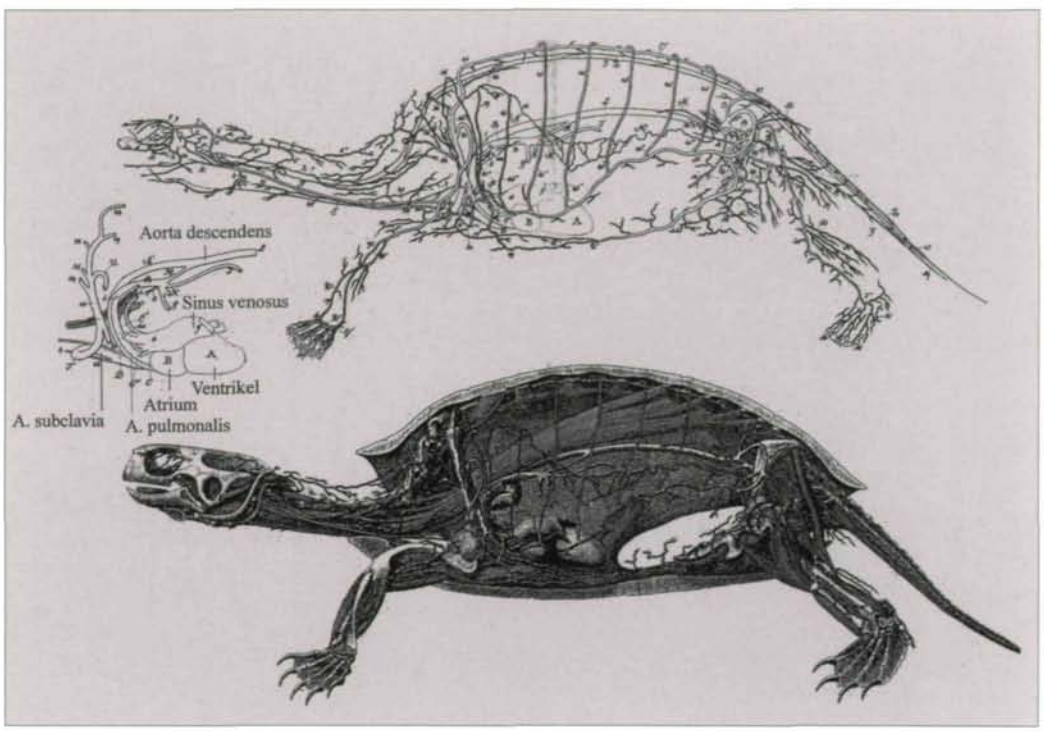

Abb. 7:
Arterieller Kreislauf von *Emys orbicularis*.
Zeichnungen aus Bojanus (1819).

Das Blut aus allen Körperregionen wird in den zwei großen vorderen Venen (Venae cavae anteriores) und in einer hinteren Vene (Vena cava posterior) gesammelt und in den Sinus venosus abgegeben. Die prominentesten Venen im hinteren Körperbereich sind die zwei Venae abdominales, die das Blut aus den Hinterbeinen und dem Beckenbereich aufnehmen und in die Leber transportieren. An ihrem Hinterende sind die Abdominalvenen über eine weitere Vene mit der Nierenpfortader (Vena portae renalis) verbunden. Blut aus der Darmregion wird über die Leberpfortader (Vena portae hepatis) in die Leber geführt. Von dort gelangt es entweder über die hintere Hohlvene oder direkt über die Lebervene (Vena hepatica) in den Sinus venosus.

Erwähnenswert beim Kreislaufsystem ist, dass es sogar innerhalb einer Art zu sehr großen Unterschieden in der Ausbildung der großen Arterien kommen kann.

© Biologiezentrum Linz/Austria; download unter www.biologiezentrum.at

Nervensystem (Abb. 8)

Das Nervensystem der Schildkröten weicht nicht stark vom üblichen Wirbeltierschema ab. Das von einer weichen (Pia mater) und harten (Dura mater) membranösen Schicht umgebene Gehirn ist in der stark entwickelten Hirnhöhle gut geschützt. Von vorne nach hinten können fünf Anteile unterschieden werden: Telencephalon (Vorderhirn – Riechhirn/unser Großhirn; paarig), Diencephalon (Zwischenhirn mit dorsaler Ausstülpung = Epiphyse [bekannt als Parietalauge der Brückenechse und einiger Lacertilia; bei Schildkröten ist diese Funktion nur bei *Dermochelys*, die ein kleines Loch in der Schädeldecke ausgebildet hat, möglich] und ventralen Ausstülpungen [z. B.: Hypophyse = Hormondrüse]), Mesencephalon (Mittelhirn mit paarigem Tectum opticum,), Metencephalon (Cerebellum bzw. Kleinhirn, wichtig für Bewegungskoordination), und Myelencephalon (Nachhirn mit Medulla oblongata, dem verlängerten Rückenmark). Die am besten ausgebildeten und somit auch größten Hirnabschnitte bei Schildkröten sind das Telencephalon für den Geruchsinn und das Mesencephalon für den Sehsinn.

Zusammenfassend kann gesagt werden, dass Schildkröten mit ihrer Anatomie und Morphologie einzigartig innerhalb der Wirbeltiere sind. Zusammen mit der Brückenechse und den Krokodilen zählen die seit dem Trias bekannten Schildkröten zu den ältesten noch lebenden Reptilien. Trotz ihrer eher beschränkenden Anatomie war es ihnen möglich, alle Lebensräume außer der Luft zu besetzen, was sie von den beiden anderen alten Reptilienordnungen deutlich unterscheidet.

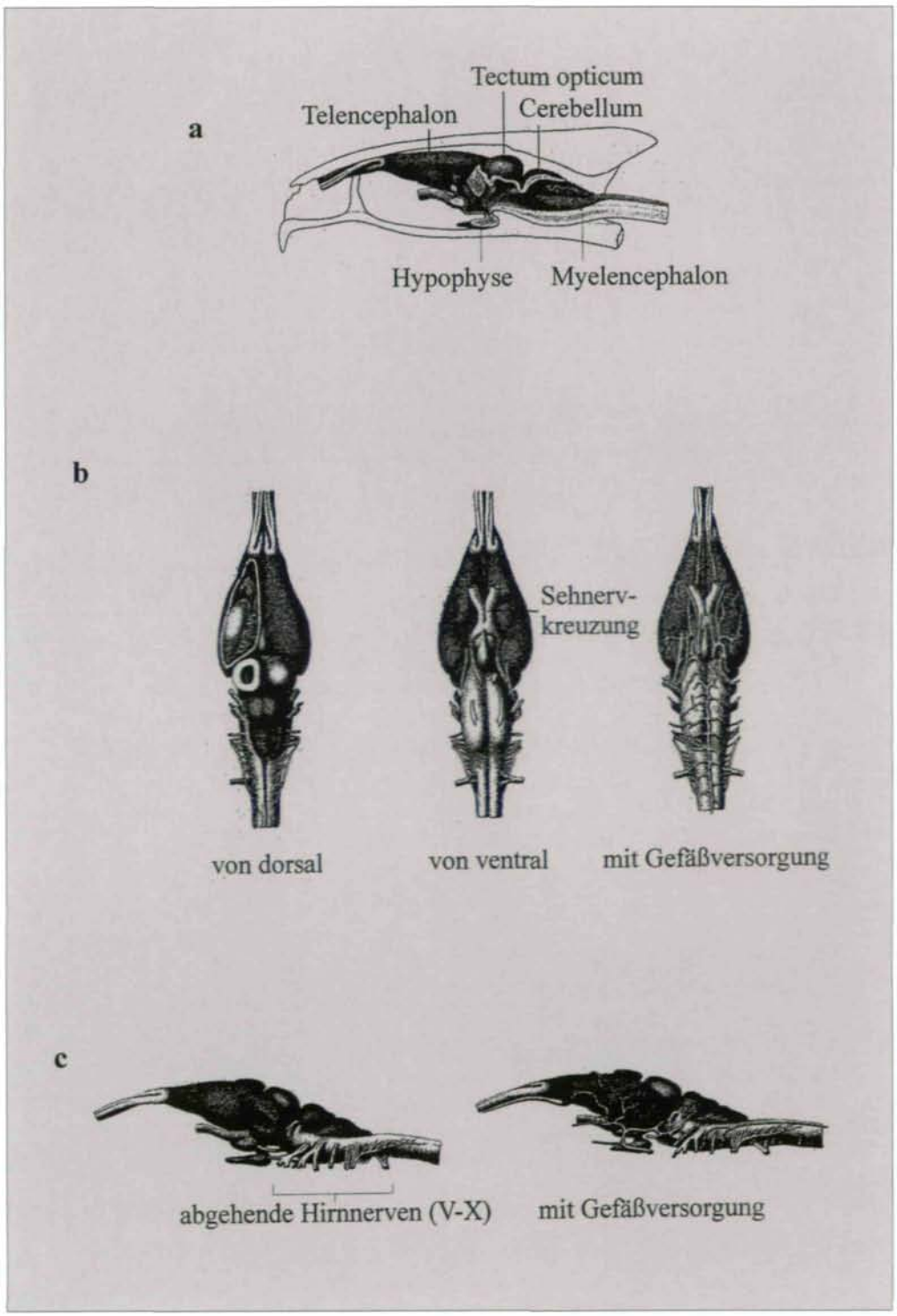

Abb. 8:
Gehirn von *Emys orbicularis*.
a) Lage in der Hirnhöhle,
b) von dorsal und ventral,
c) von lateral.
Zeichnungen aus Bojanus (1819).

Danksagung

Während der Arbeit an diesem Manuskript wurde ich vom Österreichischen Fonds zur Förderung der wissenschaftlichen Forschung (FWF Projekt Nr. P-12991-BIO) unterstützt. Außerdem möchte ich ganz herzlich Herrn R. Gemel vom Naturhistorischen Museum Wien für seine Unterstützung danken.

© Biologiezentrum Linz/Austria; download unter www.biologiezentrum.at

Zusammenfassung

Schildkröten sind mit ihrer Anatomie und Morphologie einzigartig innerhalb des Stammes der Wirbeltiere. Dieser Beitrag gibt eine Übersicht über die allgemeine Anatomie mit speziellen Anmerkungen zur Situation bei der europäischen Sumpfschildkröte *Emys orbicularis* (L.) 1758. Behandelt werden die charakteristischen anatomischen Merkmale der Panzerung, aller Skelettelemente, die wichtigsten Muskeln, Atmung, Verdauungs-, Exkretions-, Genital-, Kreislauf-, sowie Nervensystem.

Literatur

ASHLEY L.M. (1962): Laboratory anatomy of the turtle. — Wm. C. Brown Co., Iowa, 1-48.

BOJANUS L. (1819): Anatome Testudinis Europaeae. — Vilnae.

BRAMBLE D.M. (1974): Emydid shell kinesis: Biomechanics and evolution. — Copeia **3**: 707-727.

BRAMBLE D.M. & D.B. WAKE (1985): Feeding mechanisms of lower tetrapods. — In: HILDEBRAND M., BRAMBLE D.M., LIEM K.F. & D.B. WAKE (Eds.), Functional vertebrate morphology. University of Chicago Press, Chicago, 230-261.

FÜRBRINGER M. (1922): Das Zungenbein der Wirbeltiere insbesondere der Reptilien und Vögel. — Abhandl. Heidelberger Akad. Wiss. Math.-nat. **11**: 47-65.

GAFFNEY E.S. (1972): An illustrated glossary of the turtle skull nomenclature. — Amer. Mus. Novit. **2486**: 1-33.

GAFFNEY E.S. (1990): The comparative osteology of the Triassic turtle *Proganochelys*. — Bull. Amer. Mus. Nat. Hist. **194**: 1-263.

GRÄPER L. (1932): Die das Zungenbein und die Zunge bewegenden Muskeln der Schildkröten. — Ztschr. d. Naturwiss. **66**: 169-198.

KÄLIN J. (1945): Zur Morphogenese des Panzers bei den Schildkröten. — Acta Anatom. **1**: 144-176.

KILIAS R. (1957): Die funktionell-anatomische und systematische Bedeutung der Schläfenreduktionen bei Schildkröten. — Mitt. Zool. Mus. Berlin **33**: 307-354.

MŁYNARSKI M. (1976): Encyclopedia of paleoherpetology - Testudines. — Gustav Fischer Verlag, Stuttgart, New York, 1-130.

OBST F.J. (1985): Die Welt der Schildkröten. — Edition Leipzig.

POGLAYEN-NEUWALL I. (1953): Die Kiefermuskulatur der Eidechsen und ihre Innervation. — Ztschr. d. Wiss. Zool. **158**: 79-132.

PRITCHARD P.C.H. (1979): Encyclopedia of turtles. — T.F.H. Publications, Inc. Ltd., 1-895.

RIEPPEL O. (1999): Turtle origins. — Science **283**: 945-946.

ROMER A.S. (1956): Osteology of the reptiles. — Univ. Chic. Pr., Chicago, London, 1-772.

SCHUMACHER G.H. (1953/54): Beiträge zur Kiefermuskulatur der Schildkröten. — Wiss. Ztschr. Univ. Greifswald, 464-510.

SCHUMACHER G.H. (1973): The head muscles and hyolaryngeal skeleton of turtles and crocodylians. — In: GANS C. & PARSONS T.S. (Eds.), Biology of the Reptilia 4. Academic Press, London, New York, 101-199.

SIEBENROCK F. (1898): Über den Bau und die Entwicklung des Zungenbein-Apparates der Schildkröten. — Ann. d. Nathist. Hofmus. Wien **XIII**/4, 424-437.

SUKHANOV V.B. (1964): Testudinata. — In: ORLOV I.A. (Ed.), Osnovy paleontologii. Bd. Amphibia, Reptilia, Aves: 354-438.

ZANGERL R. (1939): The homology of the shell elements in turtles. — J. Morphol. **65**: 383-406.

ZANGERL R. (1969): The turtle shell. — In GANS C. (Ed.), Biology of the Reptilia 1. London, New York: 311-339.

© Biologiezentrum Linz/Austria; download unter www.biologiezentrum.at

Anschrift des Verfassers:

Mag. Patrick LEMELL
Universität Wien,
Institut für Zoologie
Abt. Anatomie & Morphologie
Althanstraße 14,
A-1090 Wien,
Austria